

DISCIZE PODJAZYKOVÉ UZDIČKY – PRAKTICKÉ SDĚLENÍ CHIRURGICKÉ LÉČBY NA PLASTICKÉ CHIRURGII

A PRACTICAL INFORMATION FROM PEDIATRIC PLASTIC SURGEON ABOUT FRENULOTOMIA IN CASES WITH FRENULUM SUBLINGUALE BREVE

MUDr. Jitka Vokurková, Ph.D.

Oddělení dětské plastické chirurgie

Klinika dětské chirurgie, ortopedie a traumatologie FN Brno

KPPCH LF, Masarykova univerzita Brno

Jihlavská 20, Brno

vokurkovajitka@gmail.com

Abstrakt

Článek je krátkým sdělením z praxe plastického chirurga zabývajícího se vrozenými vývojovými vadami obličeje, který uvádí výšeč z chirurgické léčby krátkého podjazykového frenula při jinak zdravé dutině ústní (tj. bez souvislosti např. s rozštěpovou vadou). Je zmíněna indikace k zákroku, technika operace u slabých i výrazných vad, pooperační ošetřování a návaznost na dlouhodobou rehabilitaci a logopedii.

Abstract

The article is a brief statement from the clinical practice of a plastic surgeon for congenital developmental defects of the face, which lists the segment from the surgical treatment of a short sublingual frenule in an otherwise healthy oral cavity (ie without a link, for example, with a splitting defect). There is mentioned the indication of the procedure, technique of surgery for weak and significant defects, postoperative nursing and continuation of long-term rehabilitation and speech therapy.

Klíčová slova

podjazyková uzdička, krátká podjazyková uzdička, discize, frenulotomie, Z-plastika

Keywords

sublingual fistula, short sub-lingual fistula, dissection, frenulotomy, Z-sculpture

Úvod

Léčbou zkrácené podjazykové uzdičky (*frenulum sublinguale breve*) se zabývá několik odborností od ORL specialistů, foniatrů, logopedů, stomatologů, dětských lékařů až po plastické chirurgy.

Indikace k chirurgickému zákroku

Záleží na stupni postižení a problémech, které krátká uzdička dítěti způsobuje. Můžeme ji orientačně rozdělit na stupeň postižení lehký, střední a těžký.

Nejlehčí formu známe jako blanitou uzdičku, která většinou **nevyžaduje** chirurgický zásah, protože neomezuje příjem stravy a později ani vývoj řeči. Jedná se o blanitý slizniční trojúhelník mezi vývody podjazykových slinných žláz na spodině dutiny ústní a spodní středovou částí jazyka nedosahující však k jeho špičce. Svaly jazyka jsou správně utvářeny a jazyk lze volně vyplazit, omezení je jen v krajním vysunutí z úst dopředu a nahoru.

Nejčastější formou je střední podjazykové frenulum, které se projevuje ojediněle již při prvním nácviu sání v neonatálním období, většinou však až **poruchou při vývoji řeči** a je diagnostikováno logopedem v předškolním věku dítěte. Jde o pevnou vazivovou strunu mezi karunkulami (dva hlavní vývody podjazykových slinných žláz *carunculae sublinguales*) a spodinou jazyka směrem ke špičce. Při pohmatu



MUDr. Jitka Vokurková, Ph.D.

způsobuje uzdička odpor a krajní pohyb jazyka je dítětem vnímáno jako bolest. Jazyk nelze plně vypláznout, předsunutí před dolní řezáky je však možné, zejména směrem dolů. Směrem k nosu je vypláznutí omezeno a nepříjemné. Při vyplazování se na špičce jazyka může objevovat různé hluboký zářez. Spojení pravé a levé poloviny svalů jazyka může také obsahovat jizevnatou tkáň jinak měkkého mezisvalového septa (*septum lingue*). Chirurgické uvolnění je v tomto případě plně indikováno, může být prováděno na ORL, stomatologii nebo na plastické chirurgii.

Nejtěžší typ poruchy je jazyk plně nasadající na spodinu dutiny ústní, kde je většinou široká báze svalů nasadající za dolní řezáky, minimum sliznice, jazyk nelze předsunout před zuby a vždy je zřetelný zářez mezi pravou a levou částí jazyka na špičce. Děti nemohou koordinovat pohyb jazyka se sáním a je nutná velmi časná chirurgická intervence v neonatálním a kojeneckém věku, většinou na plastické chirurgii.

Všechny uvedené typy mají do sebe plynule navazující individuální varianty.

Jako další porucha utváření podjazykového frenula jsou případy spojené s dalšími vrozenými vývojovými vadami úst, nejčastěji s rozštěpy. Toto sdělení o diagnóze krátkého podjazykového frenula spojeného s rozštěpovou vadou není koncipováno, jedná se o samostatnou problematiku.

Technika chirurgické léčby

Pro různou variabilitu projevů krátké podjazykové uzdičky není striktní návod pro chirurgické uvolnění. Variabilita je dána rozdílnými technikami jednotlivých odborností, které se léčbou zabývají.

Léčba je prováděna dle věku a síly postižení v celkové anestezii za hospitalizace nebo v lokální anestezii ambulantně. Druhá zmíněná varianta je pro děti s menším postižením a po šestém roku věku. Jsou děti, které krátký zákrok u malé vady vydrží v lokální anestezii i v předškolním věku, rutinně jej však nedoporučujeme.

Jednou z technik je uvolnění frenula elektrokauterem s ponecháním k následnému spontánnímu hojení bez stehů. Hodí se na drobné blanité uzdičky u starších dětí v ambulantním ošetření.

Podobná technika s podobnou indikací je chirurgické přetěžení frenula skalpelem a stavění krvácení elektrickou jehličkou. Hojení také probíhá bez sešití přes slizniční defekt sekundárně.

Technikou, která je vhodná pro střední a těžké zjizvení pod jazykem, je operace v celkové anestezii v kombinaci s lokální anestezii pro snížení množství použitých anestetik. Hospitalizace je krátkodobá, v rámci jednodenní chirurgie.

U středních forem je provedeno odpojení uzdičky nad karunkulami od spodiny ústní – vlastní **discize** (frenulotomie) a odstranění tuhého vaziva směrem ke špičce jazyka. Tím je již možné špičku jazyka vysunout volně z úst. Pokud se netvoří zářez špičky jazyka, svalovina není ve střední linii projizvena a je možné provést příjímou **suturu** vytvořené rány vstřebatelným materiálem. Pokud se zářez tvoří, je uvolněno vazivo mezi svalovinou a provedena výměna slizničních klínků, tzv. Z-plastika v rozsahu několika mm pod špičkou. Sutura provádíme vstřebatelnými stehy.

U těžkých forem je postup podobný, ale je nutné odstranit tuhé vazivo na sliznici i mezi svalovinou. Pro nedostatek slizničního materiálu je nutné provést k prodloužení spodiny jazyka výměnu klínků Z-plastikou vícekrát, zejména na spodině spodině úst. (viz obrázky 1-4).

Pooperační období a délka rekonvalescence

Bolest po operaci je v prvních dnech vhodné tlumit pravidelnou ordinací analgetika resp. antipyretika, které odpovídá věku a hmotnosti pacienta. Není nutné jej podávat, pokud si dítě na nic nestěžuje.

První týden je možné jizvu jednou denně potříť tenkou vrstvou „genciánové violeti“ na štětičce, která nejen dezinfikuje, ale podporuje současně hojení sliznic. V krátkodobém použití není škodlivá.

V bezprostředním pooperačním období dbáme na hygienu dutiny ústní výplachy neslazeným bylinným nebo slabým černým čajem, kterým necháme zapíjet i stravu. Jídlo podáváme v prvních dnech řídké, kašovitě, nevádí malé měkké kousky. Po týdně je možná běžná strava s vyloučením suchých tuhých komponent (okoralý chléb, smažený trojobal apod.).

Zuby necháme dítě čistit ihned po operaci na horní čelisti malým měkkým kartáčkem a postupně přidáváme stoličky na dolní čelisti a nakonec přední řezáky. Během tří dnů by opatrné čištění všech zubů nemělo být problémem.

Délka rekonvalescence se může lišit u různě provedených výkonů. Pokud je použita technika bez sutury, jedná se o menší výkon a hojení probíhá v řádu dnů. Slizni-

ce jsou za týden po operaci plně zhojeny, pokud na sebe naléhají. Při použití elektrického kauteru je hojení prodlouženo hojením popálených okrajů sliznic sekundárně. Při použití techniky sutury rány probíhá hojení okrajů rychleji, nevýhodou je však vstřebávání stehů. Záleží na použitém šicím materiálu, za jak dlouho se stehy spontánně odloučí – většinou od dvou do šesti týdnů.

Dva až šest týdnů je také doba, kdy by měla být znovu zahájena logopedická intervence. **Logopedie** může být zahájena již za **2 týdny**, pohyby jazykem jsou prováděny do příznaků první udávané bolestivosti. Dítě většinou neumí určit nezvyklé pocity v ústech, jemný tah v operačním poli již může uvádět jako bolest. Zkušený logoped při odvedení pozornosti dítěte rozdíl v intenzitě pocitů rozpozná. Běžnému logopedickému cvičení nebrání nevstřebané stehy v ráně, brání však nedohožené sliznice.

Masáže jizvy jsou trvale diskutovanou otázkou. Je vhodné provádět digitální masáže jizvy pod jazykem po plném zahojení sliznic a odloučení vstřebatelných stehů. Délka a intenzita masáže je velmi individuální. Jednou z nejčastějších metod je pomalý tlak na jizvu do vyvolání nepříjemného pocitu a setrvání 5-10 sekund, opakování pětkrát, provádění jednou i vícekrát denně. Osoba, která digitální masáže provádí, může mít ochrannou rukavici nebo jen umytou ruku a krátké nehty. Určení typu a délky masáže je vhodné konzultovat s operátorem během druhého až třetího měsíce od operace, kdy jizva nejvíce vyžrává. Další kontrola je vhodná mezi sedmým až devátým měsícem, resp. za rok od zákroku.

Recidivy podjazykové uzdičky a opakování zákroku

Znovuvytvoření malého a zjizveného podjazykového prostoru s nemožností vysunout jazyk z úst, respektive plnit správnou funkci při fonaci, má dvě hlavní příčiny.

První příčinou, která způsobuje vytvoření pooperační tuhé jizvy pod jazykem, je prodloužené dlouhé hojení operační rány, tzv. **hojení per secundam**. Toto hojení je provázeno větší bolestivostí, tím také delším omezeným pohybem jazyka, nesprávnými pooperačními srůsty, které bývají trvalé a znemožní následnou rehabilitaci a logopedii. Masáže mohou, ale nemusejí být účinné. Následné nové chirurgické řešení není doporučováno dříve než za rok.

Druhým důvodem je **typ pacienta**, u kterého dochází k výraznému pooperačnímu ukládání vazivových látek po jakémkoliv zákroku. Tito pacienti mají i před operací výrazné zjizvení uzdičky. Je potom na zvážení, jaká je funkční porucha pohybu jazyka a zda takového pacienta operovat.

Závěr

Discize podjazykové uzdičky u jinak zdravého dítěte je zákrok zdánlivě jednoduchý. Pokud je správně indikován, načasován a proveden, velice zlepší postup ve vývoji řeči. Kontinuita logopedických cvičení při správné spolupráci po ose: logoped-dítě-rodíč-operatér-rodíč-dítě-logoped nemá být operací narušena a potom vede k výborným výsledkům.

Literatura

ŠLAPÁK, Ivo, 2013. *Dětská otorinolaryngologie*. Praha: Mladá fronta. Aeskulap. ISBN ISNB978-80-204-2900-1.

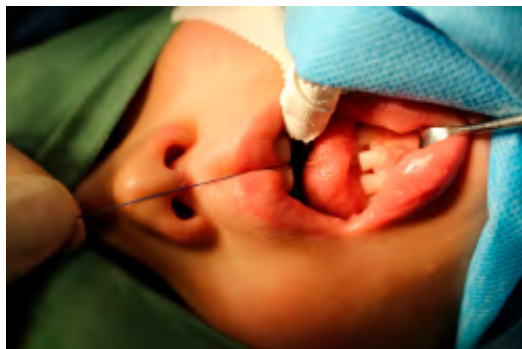KLENKOVÁ, Jiřina, 2006. *Logopedie: narušení komunikační schopnosti, logopedická prevence, logopedická intervence v ČR, příklady z praxe*. Praha: Grada. Pedagogika (Grada). ISBN 80-247-1110-9.

Neubauer, Karel. Terapie dysartrie. In: LECHTA, Viktor, 2011. *Terapie narušené komunikační schopnosti*. 2., aktualiz. vyd. Praha: Portál. ISBN 978-80-7367-901-9.

ŠEDÝ, Jiří, 2016. *Kompendium stomatologie. Anatomie orofaciální oblasti*. Praha: Stanislav Juhaňák - Triton. ISBN 978-80-7387-543-5.

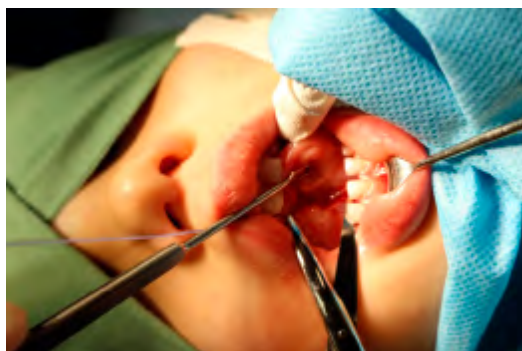Obrázek 1

Předoperační nález 3,5letého pac., jazyk nelze ani tahem předsunout před dolní řezáky



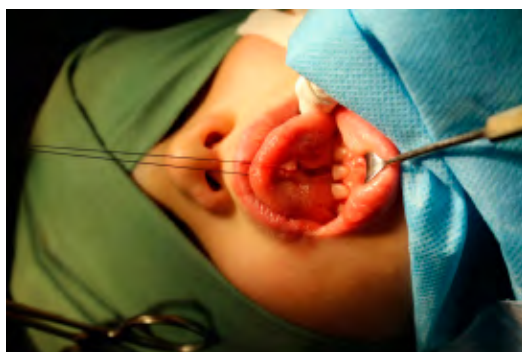
Obrázek 2

Chirurgické uvolnění podjazykové uzdičky a meziklenčového septa



Obrázek 3

Stav po uvolnění všech jizevnatých struktur, jazyk lze lehkým tahem vysunout z úst, není uvolněna špička



Obrázek 4

Sutura sliznice vstřebatelným materiálem, Z-plastika špičky a spodiny jazyka

